URIMNOVA MULTIDISCIPLINARY JOURNAL
(L-ISSN: XXXXXXXX E-ISSN: XXXXXXX)
Vol. 2 No.10
Octubre
revistaurimnova@gmail.com

HAMARTOMA EN LA BASE DE LA LENGUA ASOCIADO CON NEUROFIBROMATOSIS TIPO: REPORTE DE CASO CLÍNICO

HAMARTOMA AT THE BASE OF THE TONGUE ASSOCIATED WITH TYPE NEUROFIBROMATOSIS: A CLINICAL CASE REPORT

HAMARTOMA NA BASE DA LÍNGUA ASSOCIADO À NEUROFIBROMATOSE DO TIPO: RELATO DE CASO CLÍNICO

Autor:

[1]**Apellidos Nombres:** Angélica Estefanía Chamorro Barona
[1]**ORCID ID:** https://orcid.org/0009-0000-6045-4264
[1]**E-mail de contacto**: angelica.chamorro096@gmail.com
[1]**Afiliación:** Hospital Carlos Andrade Marín (Ecuador)

[1]Médico General egresada de la Universidad Técnica de Ambato (Ecuador), con 4 años de experiencia laboral. Posgradista de segundo año de Cirugía Pediátrica Universidad San Francisco de Quito (Ecuador).

Resumen

Introducción: El hamartoma lingual es una lesión benigna poco frecuente en la población pediátrica que puede ocasionar alteraciones de la deglución y compromiso respiratorio debido a su localización anatómica. **Objetivo:** Describir las características clínicas, histopatológicas y el abordaje quirúrgico de un hamartoma lingual en un paciente pediátrico, destacando su importancia en el diagnóstico diferencial de las lesiones de la cavidad oral. **Metodología:** Se realizó un estudio descriptivo, observacional y retrospectivo, mediante la presentación de un caso clínico de un paciente masculino de 4 años y 5 meses, atendido en el Hospital General Docente Ambato. Se analizaron los antecedentes clínicos, la exploración física, los estudios complementarios, los hallazgos quirúrgicos y el examen histopatológico. **Resultados:** Se identificó una lesión nodular blanquecina en la base de la lengua, de crecimiento progresivo desde los 16 meses de edad, asociada con disfagia, episodios de atragantamiento y un evento de apnea, estridor y cianosis. Se realizó la exéresis quirúrgica bajo anestesia general, sin complicaciones intraoperatorias. El estudio histopatológico evidenció una lesión polipoidea constituida por tejido glandular, muscular liso y adiposo maduro, confirmando el diagnóstico de hamartoma lingual. **Conclusión:** Aunque histológicamente benigno, el hamartoma lingual puede ocasionar complicaciones respiratorias graves. Su reconocimiento oportuno, la confirmación histopatológica y el tratamiento quirúrgico son fundamentales para prevenir complicaciones potencialmente mortales en pacientes pediátricos.

Palabras clave: Hamartoma lingual, Pediatría, Disfagia, Obstrucción de la vía aérea, Reporte de caso.

Abstract

Introduction: Lingual hamartoma is a rare benign lesion in the paediatric population that can cause swallowing difficulties and respiratory compromise due to its anatomical location. Objective: To describe the clinical and histopathological characteristics and the surgical management of a lingual hamartoma in a paediatric patient, highlighting its importance in the differential diagnosis of lesions of the oral cavity. **Methodology:** A descriptive, observational and retrospective study was conducted, presenting a clinical case of a 4-year-and-5-month-old male patient treated at the Ambato General Teaching Hospital. The clinical history, physical examination, ancillary investigations, surgical findings and histopathological examination were analysed. **Results:** A whitish nodular lesion was identified at the base of the tongue, which had been growing progressively since the age of 16 months, and was associated with dysphagia, episodes of choking and one episode of apnoea, stridor and cyanosis. Surgical excision was performed under general anaesthesia, with no intraoperative complications. Histopathological examination revealed a polypoid lesion consisting of glandular tissue, smooth muscle and mature adipose tissue, confirming the diagnosis of lingual hamartoma. **Conclusion:** Although histologically benign, lingual hamartoma can cause serious respiratory complications. Timely recognition, histopathological confirmation and surgical treatment are essential to prevent life-threatening complications in paediatric patients.

Keywords: Lingual hamartoma, Paediatrics, Dysphagia, Airway obstruction, Case report.

Articulo recibido: 20 de Septiembre del 2026
Articulo revisado: 25 de Septiembre del 2026
Articulo aprobado: 18 de Octubre del 2026
Articulo publicado: 23 de Octubre del 2026

Resumo

Introdução: O hamartoma lingual é uma lesão benigna pouco frequente na população pediátrica que pode causar alterações na deglutição e comprometimento respiratório devido à sua localização anatômica. **Objetivo:** Descrever as características clínicas, histopatológicas e a abordagem cirúrgica de um hamartoma lingual em um paciente pediátrico, destacando sua importância no diagnóstico diferencial das lesões da cavidade oral. **Metodologia:** Foi realizado um estudo descritivo, observacional e retrospectivo, por meio da apresentação de um caso clínico de um paciente do sexo masculino, com 4 anos e 5 meses, atendido no Hospital Geral Docente de Ambato. Foram analisados os antecedentes clínicos, o exame físico, os exames complementares, os achados cirúrgicos e o exame histopatológico. **Resultados:** Foi identificada uma lesão nodular esbranquiçada na base da língua, com crescimento progressivo desde os 16 meses de idade, associada a disfagia, episódios de engasgo e um episódio de apneia, estridor e cianose. Foi realizada a excisão cirúrgica sob anestesia geral, sem complicações intraoperatórias. O estudo histopatológico evidenciou uma lesão polipoide constituída por tecido glandular, músculo liso e tecido adiposo maduro, confirmando o diagnóstico de hamartoma lingual. **Conclusão:** Embora histologicamente benigno, o hamartoma lingual pode causar complicações respiratórias graves. Seu reconhecimento oportuno, a confirmação histopatológica e o tratamento cirúrgico são fundamentais para prevenir complicações potencialmente fatais em pacientes pediátricos.

Palavras-chave: Hamartoma lingual, Pediatria, Disfagia, Obstrução das vias aéreas, Relato de caso.

INTRODUCCION

Los hamartomas linguales constituyen lesiones benignas poco frecuentes, caracterizadas por la presencia de componentes tisulares maduros organizados de manera irregular dentro de la estructura anatómica de la lengua, su aparición se identifica principalmente durante la edad pediátrica, especialmente en lactantes y niños pequeños, y puede manifestarse mediante lesiones nodulares sésiles o pediculadas de tamaño variable. Aunque presentan un comportamiento histológico benigno, su relevancia clínica depende de la localización, extensión y repercusión sobre las funciones orales y respiratorias. Liu et al. (2021), mediante una serie clínica y revisión de la literatura, identificaron 57 pacientes con 63 hamartomas linguales, destacando su presentación temprana, diversidad morfológica y necesidad de una evaluación diagnóstica individualizada, de la misma manera, Tohidi-Esfahani et al. (2024) documentaron la variabilidad histológica de estas lesiones en una revisión institucional pediátrica.

Desde el punto de vista clínico, los hamartomas linguales pueden permanecer asintomáticos o producir manifestaciones relacionadas con la alimentación, deglución y permeabilidad de la vía aérea superior, las lesiones localizadas en la región posterior de la lengua adquieren especial importancia debido a su proximidad con las estructuras orofaríngeas, donde el crecimiento progresivo puede generar alteraciones funcionales significativas. Liu et al. (2021) describieron dificultades alimentarias y disfagia en pacientes pediátricos, con mejoría posterior a la resección quirúrgica, de manera similar, Gao et al. (2022) comunicaron un caso de hamartoma leiomiomatoso lingual infantil, destacando el papel del tratamiento quirúrgico y la confirmación anatomopatológica, estos hallazgos evidencian que la naturaleza benigna de la lesión no excluye la posibilidad de complicaciones clínicas importantes.

El diagnóstico de los hamartomas linguales requiere una evaluación integral que considere los antecedentes clínicos, las características macroscópicas, la localización anatómica y los

Articulo recibido: 20 de Septiembre del 2026
Articulo revisado: 25 de Septiembre del 2026
Articulo aprobado: 18 de Octubre del 2026
Articulo publicado: 23 de Octubre del 2026

hallazgos histopatológicos, sin embargo, estas lesiones pueden contener proporciones variables de tejido muscular liso, adiposo, glandular y conectivo, cuya distribución permite reconocer su naturaleza hamartomatosa, donde la confirmación histológica resulta esencial para diferenciarlas de otras alteraciones congénitas o tumorales de la cavidad oral. Liu et al. (2021) señalaron la importancia del estudio anatomopatológico para establecer el diagnóstico definitivo, mientras que Tohidi-Esfahani et al. (2024) resaltaron la heterogeneidad de sus componentes tisulares y las dificultades que pueden surgir durante su caracterización diagnóstica.

Entre los principales diagnósticos diferenciales de las masas localizadas en la base de la lengua se encuentra la tiroides lingual, una anomalía del desarrollo embrionario caracterizada por la presencia de tejido tiroideo ectópico, y su reconocimiento es fundamental, debido a que puede constituir el único tejido tiroideo funcional del paciente y presentar manifestaciones semejantes a otras lesiones de la región orofaríngea. Parida et al. (2022) describieron la complejidad diagnóstica y terapéutica de las anomalías tiroideas linguales, mientras que Fakadej et al. (2023) destacaron la utilidad de los estudios de imagen para su identificación. Asimismo, Nisa et al. (2022) analizaron las consideraciones relacionadas con el manejo de la vía aérea en pacientes con tiroides lingual. Dahal y Parajuli (2023) señalaron la importancia de incluir esta entidad en el diagnóstico diferencial de las masas orofaríngeas y de realizar una evaluación anatómica y funcional de la glándula tiroides.

Por otra parte, las alteraciones de la cavidad oral pueden presentarse de manera aislada o coexistir con enfermedades genéticas y trastornos sistémicos que producen manifestaciones cutáneas, neurológicas y craneofaciales. Entre estas enfermedades destaca la neurofibromatosis tipo 1 (NF1), un trastorno genético autosómico dominante relacionado con variantes patogénicas del gen NF1, cuya alteración modifica la regulación de la vía de señalización RAS, esta enfermedad presenta una expresión fenotípica variable e incluye manifestaciones como máculas café con leche, efélides axilares o inguinales, neurofibromas y alteraciones óseas, oftalmológicas y neurológicas. Wilson et al. (2021) describieron los avances en el conocimiento genético y terapéutico de esta enfermedad, mientras que Ho et al. (2022) destacaron su heterogeneidad clínica y molecular.

Las manifestaciones orales y maxilofaciales de la neurofibromatosis tipo 1 incluyen lesiones de los tejidos blandos, alteraciones gingivales, modificaciones dentarias y compromiso de estructuras craneofaciales, Buchholzer et al. (2021), mediante un reporte clínico y revisión de la literatura, describieron manifestaciones cutáneas y orales asociadas con NF1, destacando la importancia de reconocer lesiones intraorales que pueden confundirse con otras entidades patológicas. De manera complementaria, Thota et al. (2022) analizaron las manifestaciones orales relacionadas con la edad en pacientes con neurofibromatosis tipo

Articulo recibido: 20 de Septiembre del 2026
Articulo revisado: 25 de Septiembre del 2026
Articulo aprobado: 18 de Octubre del 2026
Articulo publicado: 23 de Octubre del 2026

1, identificando alteraciones periodontales y de la función salival, sin embargo, estas investigaciones no permiten establecer una asociación causal específica entre la NF1 y los hamartomas linguales, por lo que su coexistencia debe interpretarse con cautela.

El diagnóstico temprano de la neurofibromatosis tipo 1 representa un desafío particular en la población pediátrica, debido a que sus manifestaciones clínicas pueden aparecer progresivamente durante el crecimiento, y las máculas cafés con leche constituyen uno de los hallazgos cutáneos más característicos, aunque su presencia aislada no confirma necesariamente el diagnóstico. Legius et al. (2021), mediante un consenso internacional, actualizaron los criterios diagnósticos de la NF1 e incorporaron elementos clínicos y genéticos que permiten diferenciarla de otras enfermedades con manifestaciones pigmentarias similares, particularmente el síndrome de Legius. García-Martínez y Hernández-Martín (2023) destacaron las dificultades relacionadas con el diagnóstico oportuno en pacientes pediátricos, mientras que Del Puerto et al. (2022) resaltaron la importancia de las manifestaciones dermatológicas en el reconocimiento y seguimiento de esta enfermedad.

El abordaje de pacientes con lesiones linguales y manifestaciones sistémicas concomitantes requiere la participación coordinada de diferentes especialidades médicas, donde la evaluación multidisciplinaria permite establecer el diagnóstico diferencial, identificar posibles enfermedades asociadas y definir estrategias terapéuticas y de seguimiento. Carton et al. (2023), mediante las recomendaciones de vigilancia tumoral de la red europea ERN GENTURIS, enfatizaron la importancia del seguimiento clínico especializado en personas con neurofibromatosis tipo 1, considerando su predisposición a desarrollar diversas lesiones tumorales benignas y malignas. Estas recomendaciones resultan relevantes cuando existen hallazgos cutáneos sugestivos de una enfermedad neurocutánea, aunque su aplicación debe depender de la confirmación diagnóstica correspondiente.

Respecto al tratamiento de los hamartomas linguales, la resección quirúrgica constituye una alternativa terapéutica importante en pacientes sintomáticos, especialmente cuando existen dificultades alimentarias, disfagia o manifestaciones respiratorias. Liu et al. (2021) documentaron resultados favorables después de la escisión quirúrgica, con mejoría funcional y ausencia de recurrencias durante los períodos de seguimiento descritos en su serie. Asimismo, Gao et al. (2022) comunicaron una evolución favorable tras la resección de un hamartoma leiomiomatoso infantil. Estos antecedentes respaldan la importancia del reconocimiento oportuno de las lesiones, la planificación quirúrgica individualizada y la evaluación histopatológica para confirmar su naturaleza.

En este contexto, el presente reporte de caso describe a un paciente masculino de cuatro años y cinco meses, atendido en el Hospital General Docente Ambato, Ecuador, con una lesión nodular blanquecina localizada en la

Articulo recibido: 20 de Septiembre del 2026
Articulo revisado: 25 de Septiembre del 2026
Articulo aprobado: 18 de Octubre del 2026
Articulo publicado: 23 de Octubre del 2026

base de la lengua, identificada desde los 16 meses de edad y caracterizada por crecimiento progresivo. Su evolución clínica incluyó dificultad para la deglución de alimentos sólidos, episodios de atragantamiento y un evento de apnea, estridor y cianosis, manifestaciones que evidenciaron un compromiso potencialmente grave de la vía aerodigestiva superior. Adicionalmente, la presencia de múltiples máculas café con leche y alteraciones tiroideas planteó la necesidad de investigar posibles condiciones sistémicas coexistentes, entre ellas la neurofibromatosis tipo 1, sin que los hallazgos disponibles permitan confirmar dicha enfermedad ni establecer una asociación causal con el hamartoma lingual. Por consiguiente, el objetivo del presente estudio es describir las características clínicas, histopatológicas y el abordaje quirúrgico de un hamartoma localizado en la base de la lengua en un paciente pediátrico, destacando su importancia en el diagnóstico diferencial de las lesiones linguales, el riesgo de compromiso respiratorio y la necesidad de una evaluación multidisciplinaria ante manifestaciones extralinguales asociadas.

MATERIALES Y MÉTODOS

Diseño del estudio

Se realizó un estudio descriptivo, observacional y retrospectivo, bajo la modalidad de reporte de caso clínico, con el propósito de describir las características clínicas, los hallazgos histopatológicos y el abordaje quirúrgico de un hamartoma lingual en un paciente pediátrico. El estudio se fundamentó en la información clínica y anatomopatológica disponible, con énfasis en la evolución de la lesión, las manifestaciones obstructivas de la vía aerodigestiva superior y los criterios que permitieron establecer el diagnóstico definitivo.

Descripción del caso y ámbito de estudio

El estudio corresponde a un paciente masculino de 4 años y 5 meses de edad, atendido en el Hospital General Docente Ambato (HGDA), Ecuador, con antecedente de una lesión nodular localizada en la base de la lengua, identificada desde el año y cuatro meses de edad. La lesión presentó crecimiento progresivo y se acompañó de dificultad para la deglución de alimentos sólidos, episodios de atragantamiento y un evento de apnea, estridor y cianosis. Se consideraron los antecedentes personales y familiares, las características clínicas de la lesión, los hallazgos del examen físico, los estudios complementarios, el procedimiento quirúrgico y los resultados del análisis histopatológico.

Evaluación clínica y diagnóstica

La evaluación clínica incluyó la anamnesis y el examen físico general, con especial atención a la cavidad oral, la región orofaríngea y las manifestaciones relacionadas con la deglución y la permeabilidad de la vía aérea. Se registraron las medidas antropométricas del paciente, correspondientes a un peso de 16 kg y una talla de 96,5 cm.

Durante la exploración se identificó una lesión nodular blanquecina, de superficie lisa, localizada en la región medial y basal de la lengua, con prolongación posterior hacia la región retrofaríngea. Adicionalmente, se observaron múltiples máculas café con leche

Articulo recibido: 20 de Septiembre del 2026
Articulo revisado: 25 de Septiembre del 2026
Articulo aprobado: 18 de Octubre del 2026
Articulo publicado: 23 de Octubre del 2026

distribuidas en el tronco y las extremidades inferiores, así como bocio grado II, con hallazgos de hipercaptación de yodo-131 en el estudio gammagráfico tiroideo. Los exámenes de laboratorio evidenciaron linfocitosis y eosinofilia leves. Se dispuso de registros fotográficos clínicos y quirúrgicos que permitieron documentar las características macroscópicas de la lesión y los hallazgos asociados.

Procedimiento quirúrgico

Debido al crecimiento progresivo de la lesión y a las manifestaciones clínicas de compromiso de la deglución y la respiración, se realizó la exéresis quirúrgica del nódulo lingual bajo anestesia general. El procedimiento permitió retirar la lesión, descrita quirúrgicamente con una dimensión aproximada de 3 cm, sin complicaciones intraoperatorias documentadas. La muestra obtenida fue remitida al Servicio de Anatomía Patológica para su evaluación macroscópica y microscópica, con la finalidad de establecer su naturaleza histológica y confirmar el diagnóstico.

Estudio anatomopatológico

El análisis macroscópico identificó una lesión polipoidea de tejido blando, de aproximadamente 2 × 1 × 0,7 cm, revestida por mucosa blanquecina. Al corte, presentó una superficie interna fasciculada con áreas fibrosas.

En el estudio microscópico se observó una lesión polipoidea revestida por epitelio escamoso levemente acantósico. El estroma contenía diferentes componentes tisulares maduros, entre ellos ácinos de glándulas mucosecretoras, glándulas apócrinas, haces de fibras musculares lisas y tejido adiposo maduro.

La evaluación histológica se documentó mediante imágenes de cortes teñidos con hematoxilina y eosina, observados a diferentes aumentos (5× 20× y 40×). La integración de los hallazgos permitió establecer el diagnóstico histopatológico definitivo de hamartoma lingual.

Análisis de la información

La información del caso se organizó de manera descriptiva, considerando la evolución clínica, las características morfológicas de la lesión, los hallazgos complementarios y el tratamiento quirúrgico realizado. Posteriormente, los resultados se contrastaron con literatura científica relacionada con hamartomas linguales pediátricos, considerando sus manifestaciones clínicas, características histopatológicas, diagnóstico diferencial y alternativas terapéuticas. Dada la naturaleza del estudio, correspondiente a un único caso clínico, no se realizaron análisis estadísticos inferenciales.

DESARROLLO

Paciente de 4 años, 5 meses de edad, sexo masculino, indígena, escolar, sin antecedentes personales destacables y con antecedente familiar de tía materna con epilepsia. Desde el 1 año, 4 meses de edad notan nódulo blanquecino en base de la lengua de crecimiento progresivo, que ha dificultado algo la deglución de sólidos en los últimos meses ocasionando tres episodios de

Articulo recibido: 20 de Septiembre del 2026
Articulo revisado: 25 de Septiembre del 2026
Articulo aprobado: 18 de Octubre del 2026
Articulo publicado: 23 de Octubre del 2026

atragantamiento al deglutir y otro episodio de manera espontánea produciendo apnea, estridor y cianosis por segundos. Lo que constituye un riesgo de muerte súbita o de amenaza de la vida del paciente. Además, tiene un bocio grado II, dependiente de lóbulo derecho con hipercaptación del yodo; 131 (figura 1).

Figura 1: *Gammagrafía tiroidea*

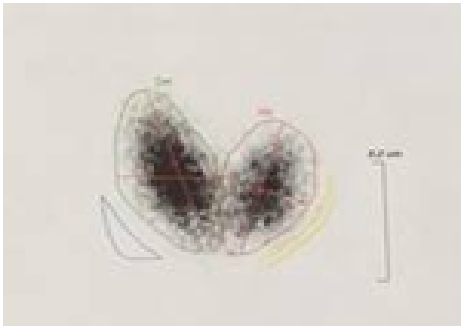

Fuente: *Fotografía de autoría propia. Bocio grado II, dependiente de lóbulo derecho, hipercaptación de yodo: 131 (Servicio de Pediatría HGDA)*

Al examen físico: peso: 16kg, talla: 96.5cm, relación peso/talla normal. En tronco y miembros superiores presento máculas cafés con leche de aproximadamente 0,5 a 1,8 cm de longitud, con predominio en región abdominal (figura 2). A nivel de extremidades inferiores se observó múltiples máculas café con leche de aproximadamente 1cm de diámetro.

En la zona medial y basal de lengua hay un nódulo de aproximadamente 0,7cm de diámetro, blanquecino, liso, de implantación anterior con elongación posterior vermiforme de menos ancho que se proyecta hacia retrofaringe bajo la úvula, que la inspección no pudiendo determinar su terminación (figura 3).

Figura 2: *Fotografía de máculas*



Fuente: *Fotografía de autoría propia. Múltiples máculas café con leche de aproximadamente 0,5 a 1,8 cm de diámetro, en región abdominal. (Servicio de Pediatría HGDA).*

Figura 3: *Nódulos*



Fuente: *Fotografía de autoría propia. Nódulo de aproximadamente 1.5 cm de diámetro en base de la lengua. (Servicio de Pediatría, HGDA).*

Bajo anestesia general, se realiza excéresis de nódulo lingual de aproximadamente 3cm (figura 4), sin complicaciones durante el procedimiento.

Figura 4*: Exéresis de nódulo lingual.*



Fuente: *Fotografía de autoría propia. (Otorrinolaringólogo, HGDA).*

Exámenes de laboratorio muestran leve linfocitosis y eosinofilia. Estudio

Articulo recibido: 20 de Septiembre del 2026
Articulo revisado: 25 de Septiembre del 2026
Articulo aprobado: 18 de Octubre del 2026
Articulo publicado: 23 de Octubre del 2026

macroscópico: se describe una lesión polipoidea de tejido blando que midió 2x1x0.7cm cubierta por mucosa blanquecina. Al corte la superficie interna es fasciculada con áreas fibrosas (figura 5).

Figura 5: Lesión polipoidea de tejido blando



Fuente: Fotografía de autoría propia. Lesión polipoidea de tejido blando que mide 2,3 x 1 x 0.7cm, con mucosa blanquecina. (Servicio de Anatomía Patológica, HGDA).

Estudio microscópico: se evidencio una lesión polipoidea revestida por epitelio escamoso levemente acantósico. En el estroma se observaron varios ácinos de glándulas mucrosecretoras, glándulas apócrinas, haces de fibras musculares lisas y tejido adiposo maduro (figura 6). El diagnostico histopatológico definitivo fue "Hamartoma lingual".

Figura 6: *Imagen histológica*

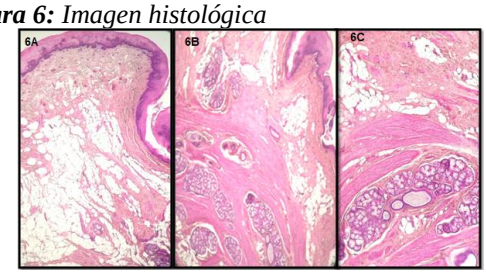

Fuente: *Fotografía de autoría propia. se observa lesión polipoidea revestida por epitelio escamoso maduro (H/E, 5x). 6B) Lesión constituida por varios elementos como: tejido adiposo maduro, acinos de glándulas mucosecretoras y haces fibras musculares lisas (H/E, 20x). 6C) Detalla a mayor aumento de los elementos del estroma mencionados previamente (H/E, 40x). (Servicio de Anatomía Patológica, HGDA)*

DISCUSIÓN

El hamartoma lingual constituye una lesión benigna poco frecuente, caracterizada por la proliferación desorganizada de componentes tisulares maduros propios de la región anatómica donde se desarrolla. Su presentación en pacientes pediátricos representa un desafío diagnóstico debido a su baja frecuencia y a la similitud clínica con otras lesiones congénitas de la cavidad oral. Aunque generalmente presenta un comportamiento no neoplásico, su localización, tamaño y patrón de crecimiento pueden ocasionar alteraciones funcionales significativas, especialmente cuando compromete la base de la lengua y las estructuras orofaríngeas.

En el presente caso, el paciente masculino de 4 años y 5 meses presentó una lesión nodular blanquecina localizada en la región medial y basal de la lengua, identificada desde los 16 meses de edad y caracterizada por crecimiento progresivo. Su evolución se acompañó de dificultad para deglutir alimentos sólidos, episodios recurrentes de atragantamiento y un evento de apnea, estridor y cianosis. Estos hallazgos evidencian la importancia clínica de una lesión histológicamente benigna que, debido a su localización anatómica, puede comprometer la permeabilidad de la vía aérea y generar complicaciones potencialmente graves.

Kreiger et al. (2007), en un estudio retrospectivo de 135 lesiones linguales pediátricas durante 18 años, identificaron 18 lesiones hamartomatosas, clasificadas según el predominio de tejido neurovascular, músculo

Articulo recibido: 20 de Septiembre del 2026
Articulo revisado: 25 de Septiembre del 2026
Articulo aprobado: 18 de Octubre del 2026
Articulo publicado: 23 de Octubre del 2026

liso y tejido adiposo. Los autores observaron que la mayoría de los pacientes tenían dos años o menos al momento del diagnóstico y que algunas lesiones se asociaban con síndromes congénitos. Estos resultados permiten establecer una relación con el presente caso, en el cual la lesión fue reconocida durante la primera infancia, aunque su tratamiento quirúrgico se realizó posteriormente. Asimismo, la localización basal y la extensión hacia la región retrofaríngea constituyen características relevantes, dado que pueden aumentar el riesgo de obstrucción respiratoria.

De manera concordante, Liu et al. (2021), mediante una serie de casos y revisión de la literatura, identificaron 57 pacientes con 63 hamartomas linguales. Los autores describieron que estas lesiones suelen presentarse durante los primeros meses de vida y que algunos pacientes experimentan disfagia o dificultades alimentarias, con mejoría posterior a la resección quirúrgica. En comparación con dichos hallazgos, el presente paciente presentó una evolución clínica más prolongada y manifestaciones respiratorias importantes. Esta diferencia pone de manifiesto que la gravedad clínica del hamartoma lingual no depende exclusivamente de su naturaleza histológica, sino también de su localización y de la relación con las estructuras de la vía aerodigestiva superior.

Desde el punto de vista histopatológico, el diagnóstico definitivo se sustentó en la identificación de una lesión polipoidea revestida por epitelio escamoso levemente acantósico, con presencia de glándulas mucosecretoras, glándulas apócrinas, haces de músculo liso y tejido adiposo maduro distribuidos en el estroma. Esta composición heterogénea resulta compatible con las características descritas para los hamartomas linguales. Takato et al. (1985) comunicaron dos casos localizados en la región posterior de la lengua, cuyas características histológicas incluían tejido fibroso, adiposo, glándulas salivales y músculo liso. La similitud con el presente caso refuerza el valor del examen histopatológico para establecer el diagnóstico definitivo y diferenciar estas lesiones de otras masas linguales.

Asimismo, Nakanishi et al. (2012) describieron un hamartoma leiomiomatoso en un paciente masculino de tres años, cuya lesión había sido identificada aproximadamente al año de edad. El análisis histopatológico demostró proliferación de células fusiformes y positividad inmunohistoquímica para marcadores relacionados con músculo liso. Aunque en el presente caso no se documentaron estudios inmunohistoquímicos, la presencia de haces musculares lisos, acompañados de otros tejidos maduros, respalda el diagnóstico de hamartoma lingual. No obstante, la denominación específica de hamartoma leiomiomatoso requeriría demostrar el predominio del componente muscular, aspecto que no se cuantifica en el informe histológico disponible.

El diagnóstico diferencial representa otro aspecto fundamental. Las masas localizadas en la línea media y en la base de la lengua pueden corresponder a quistes del conducto tirogloso,

Articulo recibido: 20 de Septiembre del 2026
Articulo revisado: 25 de Septiembre del 2026
Articulo aprobado: 18 de Octubre del 2026
Articulo publicado: 23 de Octubre del 2026

tejido tiroideo ectópico, malformaciones vasculares o linfáticas, lesiones quísticas congénitas y otros tumores benignos. En este contexto, los estudios de imagen pueden resultar útiles para determinar la extensión anatómica de la lesión y su relación con estructuras adyacentes. Liu et al. (2021) señalaron que la imagen preoperatoria no es indispensable en todos los hamartomas linguales, pero recomendaron la evaluación tiroidea mediante ecografía cuando existe sospecha de tiroides lingual. En el presente paciente, la coexistencia de bocio grado II y el antecedente de hipercaptación de yodo-131 hacen particularmente importante considerar la evaluación anatómica y funcional de la glándula tiroides. Sin embargo, estos hallazgos no permiten establecer una relación causal entre el bocio y el hamartoma.

Por otra parte, la presencia de múltiples máculas café con leche en el tronco y las extremidades inferiores constituye un hallazgo clínico adicional que merece valoración independiente. Aunque los hamartomas linguales pueden aparecer de forma aislada, también se han documentado asociaciones con alteraciones sindrómicas, particularmente con el síndrome orofaciodigital. Hanna et al. (1994) describieron un hamartoma lingual asociado con un síndrome de malformaciones congénitas, mientras que Kreiger et al. (2007) identificaron asociaciones sindrómicas en cuatro pacientes de su serie. En el caso presentado, las máculas cafés con leche y el antecedente familiar de epilepsia justifican una evaluación clínica dirigida para descartar enfermedades neurocutáneas o condiciones genéticas coexistentes; sin embargo, estos datos aislados no permiten confirmar un síndrome específico ni atribuirle una relación etiológica con el hamartoma.

Respecto al tratamiento, la escisión quirúrgica completa constituye la principal alternativa terapéutica para los hamartomas linguales sintomáticos. En el presente caso se realizó la exéresis de la lesión bajo anestesia general, sin complicaciones intraoperatorias documentadas. Esta conducta coincide con lo descrito por Gao et al. (2022), quienes presentaron un caso de hamartoma leiomiomatoso lingual infantil tratado mediante resección quirúrgica, con evolución posoperatoria favorable. De igual manera, Liu et al. (2021) comunicaron ausencia de recurrencias durante períodos de seguimiento comprendidos entre dos meses y doce años. Estos hallazgos sugieren un pronóstico favorable después de la resección; no obstante, en el caso analizado no se dispone de información sobre seguimiento posoperatorio, resolución de la disfagia ni recurrencia, por lo que no es posible establecer conclusiones sobre los resultados clínicos a largo plazo.

Finalmente, el presente caso aporta relevancia clínica por la combinación de una lesión lingual benigna de aparición temprana, crecimiento progresivo, compromiso de la deglución y episodios compatibles con obstrucción transitoria de la vía aérea. Su principal particularidad radica en la intensidad de las manifestaciones respiratorias y en la coexistencia de hallazgos extralinguales que requieren evaluación complementaria. En consecuencia, se destaca la necesidad de un abordaje multidisciplinario que integre

Articulo recibido: 20 de Septiembre del 2026
Articulo revisado: 25 de Septiembre del 2026
Articulo aprobado: 18 de Octubre del 2026
Articulo publicado: 23 de Octubre del 2026

pediatría, otorrinolaringología, anatomía patológica y, según los hallazgos clínicos, endocrinología y genética médica. El reconocimiento oportuno de estas lesiones, la evaluación del riesgo de obstrucción respiratoria y la confirmación histopatológica son fundamentales para orientar el tratamiento y prevenir complicaciones potencialmente graves.

CONCLUSIONES

El hamartoma lingual constituye una lesión benigna poco frecuente en la población pediátrica que, a pesar de su naturaleza no neoplásica, puede ocasionar complicaciones potencialmente graves cuando se localiza en la base de la lengua y compromete la vía aerodigestiva superior. El presente caso evidencia la importancia del diagnóstico oportuno, debido a que el crecimiento progresivo de la lesión produjo alteraciones de la deglución y episodios de obstrucción respiratoria caracterizados por apnea, estridor y cianosis, que representaron un riesgo significativo para la vida del paciente.

El estudio histopatológico fue fundamental para establecer el diagnóstico definitivo, al identificar una proliferación desorganizada de tejidos maduros, incluidos componentes glandulares, musculares y adiposos, característicos del hamartoma lingual. La escisión quirúrgica permitió retirar la lesión sin complicaciones intraoperatorias documentadas, lo que respalda la importancia de la intervención quirúrgica en pacientes sintomáticos. Asimismo, la coexistencia de múltiples máculas café con leche y alteraciones tiroideas destaca la necesidad de una valoración multidisciplinaria para investigar posibles condiciones asociadas, sin establecer una relación causal entre estos hallazgos.

En conclusión, este caso resalta la importancia de considerar el hamartoma lingual dentro del diagnóstico diferencial de las masas linguales pediátricas, especialmente cuando se acompañan de disfagia o manifestaciones de compromiso respiratorio. La evaluación clínica integral, la confirmación histopatológica y el tratamiento quirúrgico oportuno constituyen elementos esenciales para prevenir complicaciones y favorecer el pronóstico. Además, se recomienda el seguimiento clínico posoperatorio para evaluar la recuperación funcional y detectar posibles recurrencias.

Consideraciones éticas

Al tratarse de una investigación de carácter secundario basada en la revisión y síntesis de literatura previamente publicada, el presente estudio no requirió la intervención directa sobre seres humanos ni la recolección de muestras biológicas, por lo que no conllevó riesgos éticos directos para participantes, la investigación se rigió por los principios éticos internacionales de integridad científica y transparencia académica, se respetaron de forma rigurosa los derechos de propiedad intelectual y autoría mediante la citación adecuada y la atribución precisa de las fuentes consultadas. Asimismo, los datos procedentes de los estudios revisados contaban con sus correspondientes aprobaciones por comités de ética institucionales y protocolos de consentimiento informado.

Articulo recibido: 20 de Septiembre del 2026
Articulo revisado: 25 de Septiembre del 2026
Articulo aprobado: 18 de Octubre del 2026
Articulo publicado: 23 de Octubre del 2026

Conflicto de intereses: Declaro como autor que no existe ningún conflicto de intereses relacionado con la presente investigación.

Contribución de los autores

Angélica Estefanía Chamorro Barona: Conceptualización, metodología, investigación, análisis formal, redacción del borrador original, curación de datos, validación, visualización, revisión y edición del manuscrito, supervisión, administración del proyecto, obtención de financiamiento y revisión final del manuscrito.

BIBLIOGRAFIA

Buchholzer, S., Verdeja, R., & Lombardi, T. (2021). Type I neurofibromatosis: Case report and review of the literature focused on oral and cutaneous lesions. Dermatopathology, 8(1), 17–24. https://doi.org/10.3390/dermatopathology8010003

Carton, C., Evans, D. G., Blanco, I., Friedrich, R. E., Ferner, R. E., Farschtschi, S., Salvador, H., Azizi, A. A., Mautner, V., Röhl, C., Peltonen, S., Stivaros, S., Legius, E., & Oostenbrink, R. (2023). ERN GENTURIS tumour surveillance guidelines for individuals with neurofibromatosis type 1. eClinicalMedicine, 56, Article 101818. https://doi.org/10.1016/j.eclinm.2022.101818

Dahal, P., & Parajuli, S. (2023). Hashimoto thyroiditis in a lingual thyroid: An interesting case. Clinical Case Reports, 11(12), Article e8273. https://doi.org/10.1002/ccr3.8273

Del Puerto, C., Aspee, M., & Downey, C. (2022). Neurofibromas en neurofibromatosis tipo I. Descripción de un caso clínico y revisión de la literatura. Andes Pediátrica, 93(5), 741–748. https://doi.org/10.32641/andespediatr.v93i5.4157

Fakadej, T., Balar, A. B., Kota, S., Lakhani, D. A., & Joseph, J. T. (2023). Lingual thyroid: Case report and brief review of the literature. Radiology Case Reports, 18(1), 312–316. https://doi.org/10.1016/j.radcr.2022.10.039

Gao, T. Z., Schafer, A., Althubaiti, A., Fung, B., & Elmaraghy, C. (2022). A case of an infantile lingual leiomyomatous hamartoma. Case Reports in Otolaryngology, 2022, Article 5377771. https://doi.org/10.1155/2022/5377771

García-Martínez, F. J., & Hernández-Martín, A. (2023). Neurofibromatosis type 1: Diagnostic timelines in children. Actas Dermo-Sifiliográficas, 114(3), T187–T193. https://doi.org/10.1016/j.ad.2022.10.043

Ho, S. K. L., Luk, H. M., Ng, S. Y. L., Yu, K. P. T., Cheng, S. S. W., Ng, P. P. Y., Mok, M. T. S., Hau, E. W. L., & Lo, I. F. M. (2022). Old and new perspectives on neurofibromatosis type 1: Clinical and molecular characterization of 832 patients from a single centre over 16 years. European Journal of Medical Genetics, 65(4), Article 104474. https://doi.org/10.1016/j.ejmg.2022.104474

Legius, E., Messiaen, L., Wolkenstein, P., Pancza, P., Avery, R. A., Berman, Y., Blakeley, J., Babovic-Vuksanovic, D., Cunha, K. S., Ferner, R., Fisher, M. J., Friedman, J. M., Gutmann, D. H., Kehrer-Sawatzki, H., Korf, B. R., Mautner, V.-F., Peltonen, S., Rauen, K. A., Riccardi, V., . . . Plotkin, S. R. (2021). Revised diagnostic criteria for neurofibromatosis type 1 and Legius syndrome: An international consensus recommendation. Genetics in Medicine, 23(8), 1506–1513. https://doi.org/10.1038/s41436-021-01170-5

Liu, Y.-C. C., Shih, M., Hicks, M. J., & Sitton, M. S. (2021). Lingual hamartomas: Clinical characteristics, diagnostic evaluation, treatment, and outcomes. The

Articulo recibido: 20 de Septiembre del 2026
Articulo revisado: 25 de Septiembre del 2026
Articulo aprobado: 18 de Octubre del 2026
Articulo publicado: 23 de Octubre del 2026

Laryngoscope, 131(6), E2080–E2088. https://doi.org/10.1002/lary.29284

Nisa, L., Morrison, S., & Levi, E. (2022). Airway management in patients with lingual thyroid: A case report and review of the literature. European Archives of Oto-Rhino-Laryngology, 279(7), 3289–3295. https://doi.org/10.1007/s00405-022-07310-0

Parida, P. K., Herkel, K., Preetam, C., Pradhan, P., Samal, D. K., & Sarkar, S. (2022). Management of lingual thyroid with second thyroid anomaly: An institutional experience. Indian Journal of Otolaryngology and Head & Neck Surgery, 74(Suppl. 3), 5329–5337. https://doi.org/10.1007/s12070-021-02493-0

Thota, E., Veeravalli, J. J., Manchala, S. K., Lakkepuram, B. P., Kodapaneni, J., Chen, Y.-W., Wang, L.-T., & Ma, K. S.-K. (2022). Age-dependent oral manifestations of neurofibromatosis type 1: A case–control study. Orphanet Journal of Rare Diseases, 17, Article 93. https://doi.org/10.1186/s13023-022-02223-x

Tohidi-Esfahani, D., Doyle, H., Moghimi, A., Krivanek, M., & Graf, N. (2024). Paediatric lingual hamartoma: A 12-year review of lingual hamartomas diagnosed at an Australian tertiary children's hospital. Pathology, 56(Suppl. 1), S82. https://doi.org/10.1016/j.pathol.2023.12.278

Wilson, B. N., John, A. M., Handler, M. Z., & Schwartz, R. A. (2021). Neurofibromatosis type 1: New developments in genetics and treatment. Journal of the American Academy of Dermatology, 84(6), 1667–1676. https://doi.org/10.1016/j.jaad.2020.07.105

Articulo recibido: 20 de Septiembre del 2026
Articulo revisado: 25 de Septiembre del 2026
Articulo aprobado: 18 de Octubre del 2026
Articulo publicado: 23 de Octubre del 2026